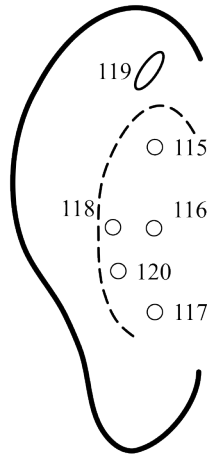
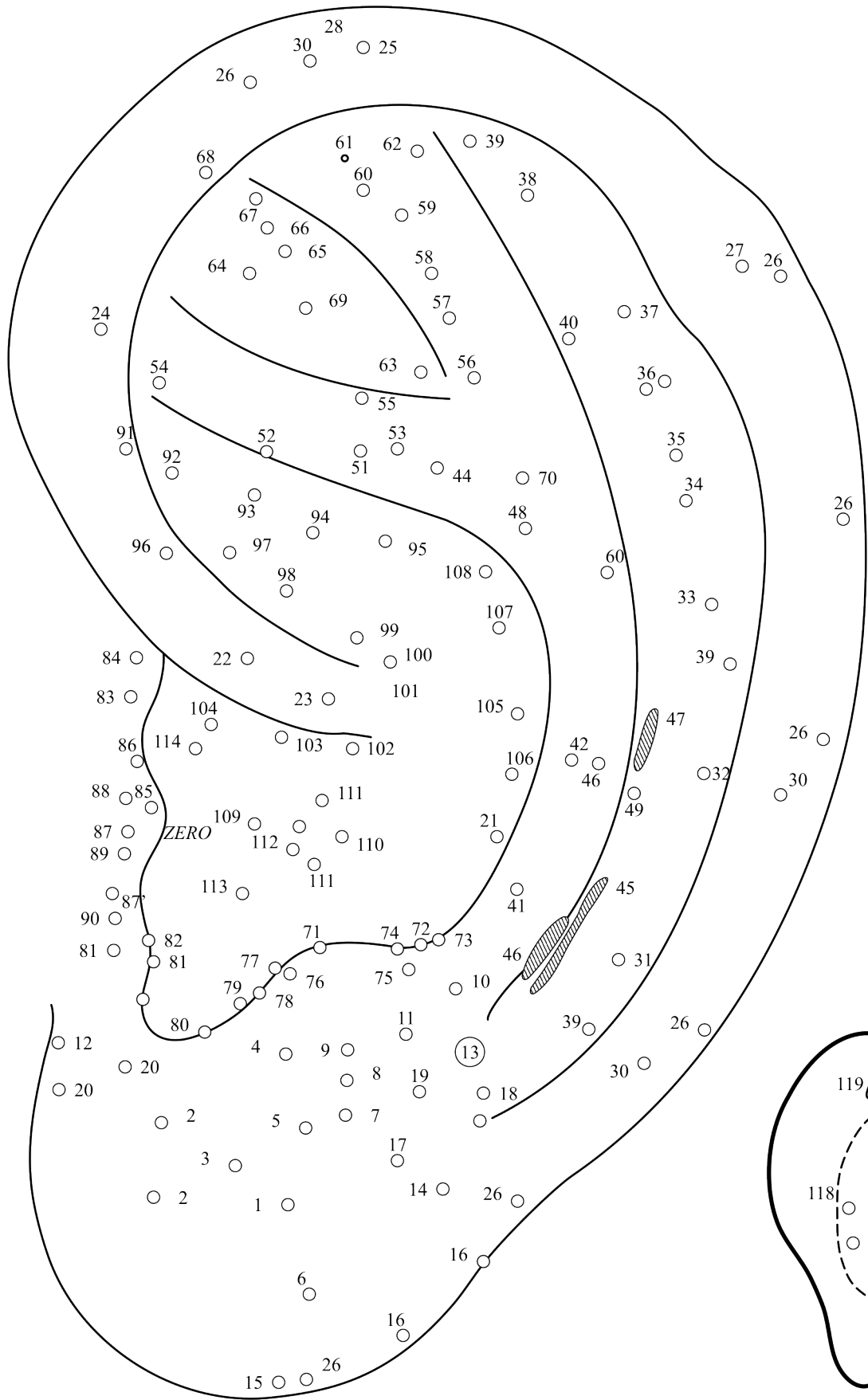


○29



0 "O" funcțional – conduct auditiv extern	61 Călcâi
1 Ochi	62 Degete
2 Analgezie dentară	63 Shenmen
3 Agresivitate	64 Uter-anexe
4 Palpebrale	65 Hepatită cronică
5 Limba	66 Astm bronșic
6 Amigdale	67 Hipotensiv
7 Văl moale	68 Depresiune psihică
8 Faringe	69 Pinghuan superior
9 Frontal	70 Lombar
10 Occipital	71 Pinghuan
11 Temporal-parietal	72 Talamus
12 Olfactiv	73 Vertij
13 Ureche medie	74 Somn
14 Ureche internă	75 Hipofiză
15 Strănut	76 Parotidă
16 Trigemen	77 Genital testicol-ovar
17 Obrăji	78 Piele funcții
18 Mandibulă-maxilar	79 Tiroidă
19 Vertex	80 Paratiroide
20 Cefălee și nevralgie frontală	81 Suprarenală
21 Relaxare musculară	82 Funcții encefalice
22 Diafragmă	83 Cord II funcții
23 Plex solar	84 Ureche externă
24 Genital extern	85 Laringe
25 Alergie	86 Piele anatomic
26 Unghiulare	87 Nas extern
27 Antihemoroidal	87 Nas intern - sinus frontal
28 Zona pann	88 Sete
29 Bourdiol	89 Foame
30 Helix amigdale 73-74-75	90 Funcții cervicofaciale
31 Clavicule	91 Uretră
32 Articulația scapulo-humerală	92 Prostată
33 Omoplat	93 Vezică urinară
34 Humerus	94 Ureter
35 Articulația cotului	95 Rinichi
36 Radius-cubitus	96 Rect anus
37 Articulația mâinii	97 Colon
38 Degete	98 Apendice
39 Apendix 68.69.70	99 Intestin subțire
40 Antipruriginos	100 Duoden
41 Coloană vertebrală cervicală	101 Stomac
42 Coloană vertebrală dorsală	102 Cardia
43 Coloană vertebrală lombară	103 Esofag
44 Coloană vertebrală sacrococcigiană	104 Gură
45 Mușchi paravertebrali	105 Ficat
46 Mușchi cervicali anteriori	106 Splină
47 Mușchi toracici	107 Pancreas – căi biliare
48 Glanda mamară	108 Ascită
49 Torace	109 Trahee
50 Mușchi abdominali	110 Cord
51 Mușchii feselor	111 Pulmon
52 Nerv sciatic	112 Bronhii
53 Lombalgie	113 Sanjjiao
54 N.Simpatic	114 Abdomen superior
55 Articulație coxofemurală	115 Dorsal superior
56 Genunchi	116 Dorsal mijlociu
57 Femur	117 Dorsal inferior
58 Mușchii coapsei	118 Rădăcina pavilionului
59 Tibie-peroneu	119 Șant hipotensor
60 Gleznă	120 Pct. Accesoriu tinnitus auri

Punctul "0" Nogier este aflat la capătul helixului, în centrul urechii, într-un mic șanț întotdeauna vizibil și a fost mult timp considerat punctul "maître" al urechii, deoarece se află la echidistanță față de repere helixale (nu este în imagine).